İSTANBUL
GELİŞİM
ÜNİVERSİTESİ

İSTANBUL GELİŞİM ÜNİVERSİTESİ

Hemşirelik Bölümü(Tr)
Acil Hemşireliği
Dersin Haftası: 14. Hafta
Dersin Öğr. Üyesinin Adı:
Dr. Öğr. Üyesi Mahruk RASHİDİ
E-Posta: mrashidi@gelişim.edu.tr



İSTANBUL GELİŞİM ÜNİVERSİTESİ

Haftalık Akış

Abdominal ve üriner bölge anatomi ve fizyolojisi
Abdominal ve üriner bölge travmalarında belirti ve bulgular, tanı
Abdominal ve üriner bölge travmalarında acil tedavi ve hemşirelik bakımı
Akut batın ve hemşirelik bakımı



İSTANBUL GELİŞİM ÜNİVERSİTESİ

Haftalık Öğrenim Kazanımları

Komplikasyonların erken önlenmesi için izlenmesi gereken kriterleri seçer.

Hemşirelik süreci doğrultusunda acil hastasının sorunlarının çözümüne yönelik bakım planını uygular.

Abdominal ve Üriner Bölge Anatomi ve Fizyolojisi

- Abdominal bölge üstte diyafragma, altta pubis ve sakrum arasındaki hayali bir düzlem ile ön ve arkada ise adale ve kemiklerle sınırlanmıştır.
- Periton abdominal bölge organlarının üzerini örter.

Abdominal ve Üriner Bölge Anatomi ve Fizyolojisi

- Periton ve majör sırt kasları arasında kalan bölgeye retroperitoneal bölge denir.
- Retroperitoneal bölgede böbrekler, üreterler, adrenal bezler, pankreas ve ince barsağın duodenum kısmı yer alır.

İSTANBUL
GELİŞİM
ÜNİVERSİTESİ

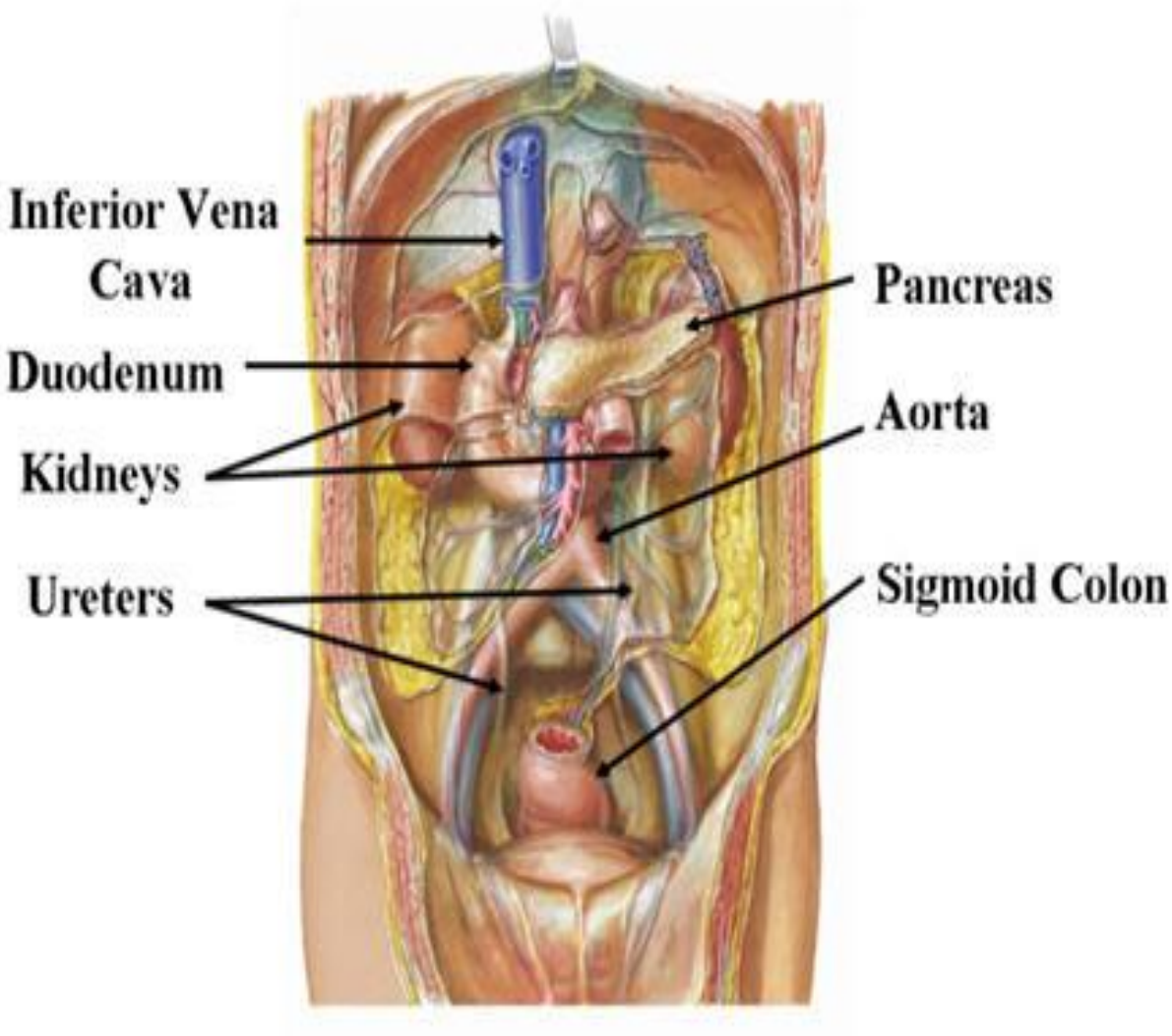
Inferior Vena Cava
Duodenum
Kidneys
Ureters
Pancreas
Aorta
Sigmoid Colon

KARNIN ANATOMİK BÖLÜMLERE AYRILMASI

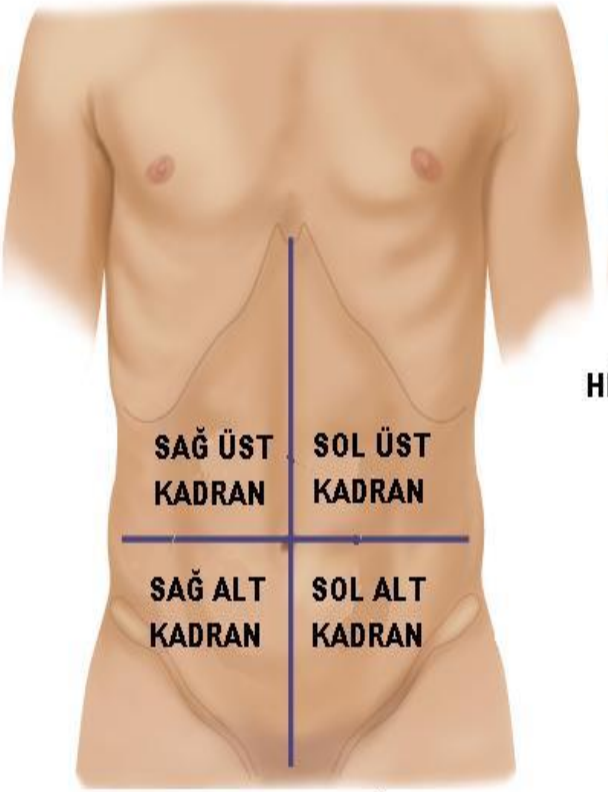

DÖRDE BÖLÜNDÜĞÜNDE

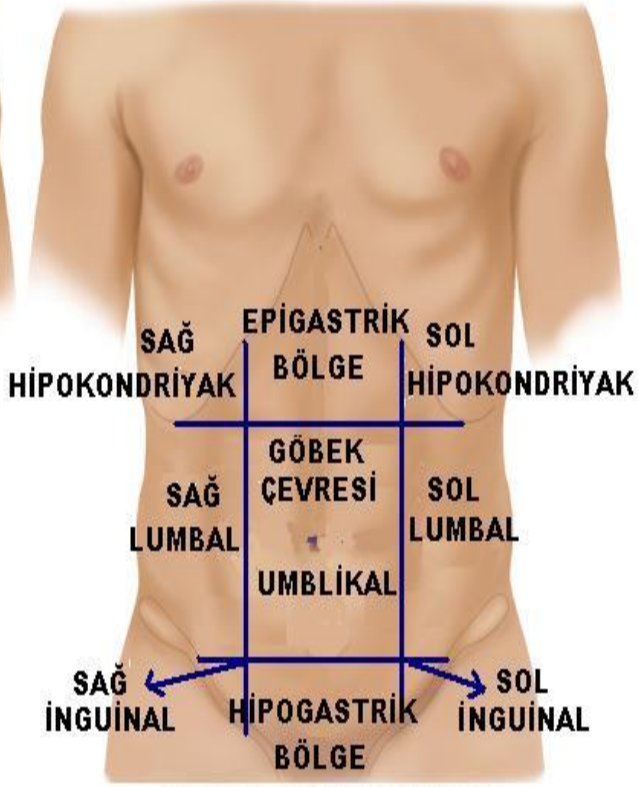

DOKUZA BÖLÜNDÜĞÜNDE

Abdominal Bölgenin Kadranlarında Yer Alan Organlar

SAĞ ÜST KADRAN ■Karaciğerin çoğu ■Safra kesesi ■Pankreas başı ■Onikiparmak bağırsağı(Duodenum) ■Enine (transvers) kolonun bir kısmı ■Çıkan (assenden) kolonun bir kısmı	**SOL ÜST KADRAN** ■Mide ■Karaciğerin sol lobu ■Pankreasın gövdesi ve kuyruğu ■Dalak ■Enine (transvers) kolonun bir kısmı ■İnen (dessenden) kolonun bir kısmı
SAĞ ALT KADRAN ■Çıkan bağırsak (kolon) ■Sağ üreter ■Appendiks ■Overler ■Fallop tüpleri	**SOL ALT KADRAN** ■İnen Bağırsak ■Sol üreter ■Sigmoid kolon ■Overler ■Fallop tüpleri

İSTANBUL
GELİŞİM
ÜNİVERSİTESİ

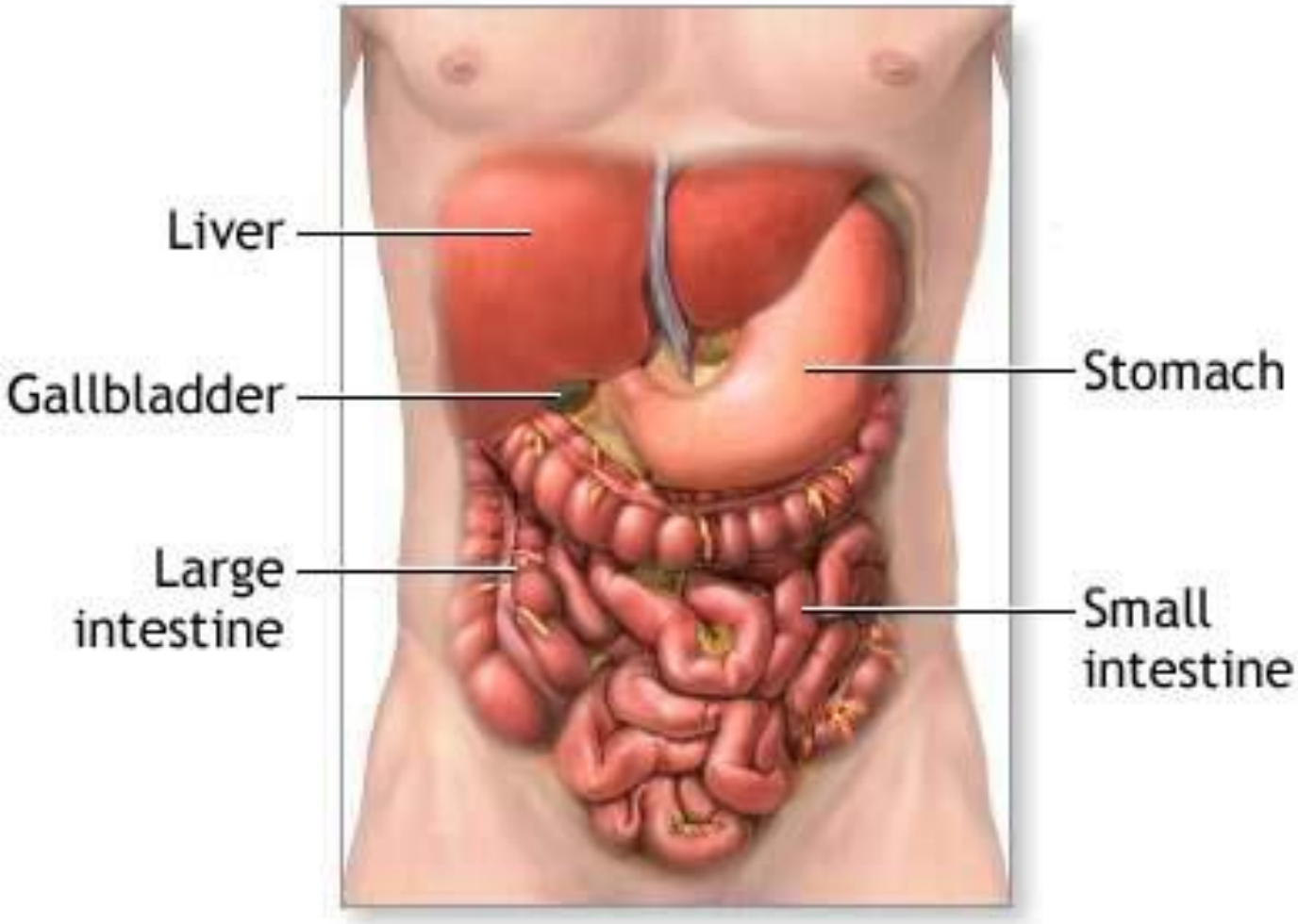
Liver
Gallbladder
Large intestine
Stomach
Small intestine

ADAM.

Pelvik Kavite

- Abdominal boşluğun en alt kısmında pubis ve sakrum arasındaki hayali planın altında kalan bölgedir.
- Burada rektum, mesane, üreme organları bulunur.

Mezenter

- Abdominal bölgedeki organları abdominal duvara bağlayan doku yapraklarıdır.

Retroperitoneal ve pelvis boşluğunda yer alan içi boş organlar

- Mide
- Duodenum
- İnce barsaklar
- Kolonlar
- Rektum
- Apandiks
- Safra kesesi ve yolları
- Mesane
- Üreter
- Uterus

Retroperitoneal ve pelvis boşluğunda yer alan içi dolu organlar

- Karaciğer
- Dalak
- Pankreas
- Böbrekler
- Overler
- Adrenal bezler

ABDOMİNAL TRAVMALAR

- KÜNT TRAVMALAR
- PENETRAN TARAVMALAR

Künt Abdominal Travmalar

- Mortalite %23-46 arasındadır.
- %40'ına motorlu araç kazaları sebep olur.
- Çoğu kafa, kol, bacak gibi diğer organ yaralanmaları ile birlikte olduğu için tanı koymak zorlaşır.
- En sık dalak, karaciğer, ince barsaklar ve böbrek yaralanmaları görülür.

Künt Abdominal Travmalarda Tanıyı Güçleştiren Nedenler:

- Koma ile seyreden kafa travması, birden çok kemik kırıkları, solunum güçlüğü
- Toraks ve abdominal bölgenin dış görümlerinin normal olması
- Travma nedeniyle gelişen ağrı, korku, panik ve gerginlik hali abdominal bölgedeki patolojiyi gizleyebilir
- Travmaya maruz kalmış bireyin aşırı alkollü olması
- Abdominal organlarda oluşan küçük perforasyonlar erken peritonit bulgusu vermez

Nedenleri

- Trafik kazaları
- Çeşitli iş kazaları
- Yüksekten karın üzerine düşmeler
- Hayvan tepmeleri
- Üzerine ağır cisim düşmeleri
- Dövülmeler
- Patlamalar

Penetran Abdominal Travmalar

- Ateşli silah ya da kesici delici alet yaralanmaları sonucu meydana gelir.
- Künt travmalara göre daha az organ yaralanmaları içerirler.
- En sık yaralanan organlar ince barsaklar, karaciğer, kolon ve diyafragmadır.

Değerlendirme

- Hipovolemik şok belirtileri. Karın içi travmanın en önemli belirtisi açıklanamayan nedenden dolayı hipovolemik şok gelişimidir.
- Künt karın travmalarında dışarıdan belli olan hiçbir şey olmayabilir. Bu nedenle fizik muayene güvenilir değildir.
- Ağrı

- Abdomende kontüzyon, laserasyon, şekil değişikliği
- Peritonit bulguları
- Dört kadranın, sırt, genital bölge ve rektumun muayenesi
- Penetran yaralanmalara neden olan cisimler görünür oldukları için künt travmalara göre daha çabuk tanınırlar.

Abdominal yaralanmalarda iki tip klinik tablo gelişebilir:

1. *Eğer karaciğer, dalak gibi organlar yaralandıysa hipovolemik şok tablosu gelişebilir.*
2. *Mide, kolon, ince barsak gibi içi boş organ perforasyonu olmuşsa peritonit bulguları gelişebilir. Yani karın ağrısı, karında hassasiyet, rebound bulgusu gibi.*

Belirti ve Bulgular

- Karın ağrısı
- Karında hassasiyet
- Anksiyete
- Distansiyon
- Hareket etmeme isteği
- Barsak seslerinin azalması ya da kaybolması
- Distansiyon

Belirti ve Bulgular

- Rebound tenderness bulgusu
- Hastanın karnı sert ve gergindir
- Kehr’s işareti
- Abdominal bölgede, toraksta, sırtta ezilme, sıyrık, delici alet yarası, kurşun giriş-çıkış bölgeleri olabilir
- İdrar ve dışkıda kan olması

Tanı

Tanı koymak için;

- Genel fizik muayene (inspeksiyon, palpasyon, oskültasyon, perküsyon)
- Parasentez ve peritoneal lavaj
- Tanısal laparoskopi
- Labaratuar incelemeleri
- Radyolojik incelemeler yapılır.

Parasentez

- Rektus kasının dışından yapılır. 0.1 cc pıhtılaşmayan kan aspire edildiğinde intraabdominal kanama vardır denir.

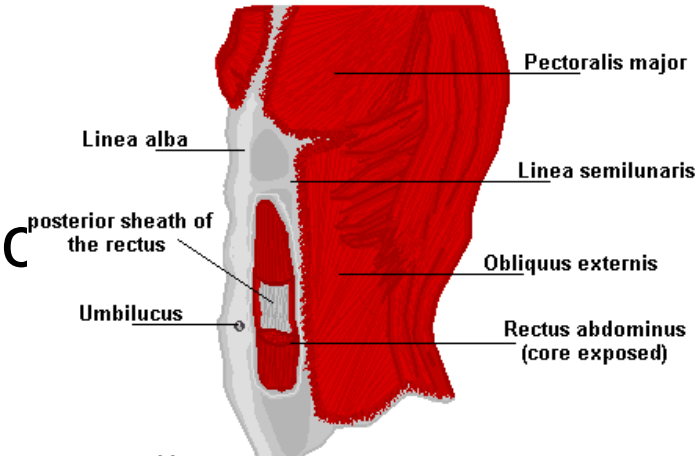

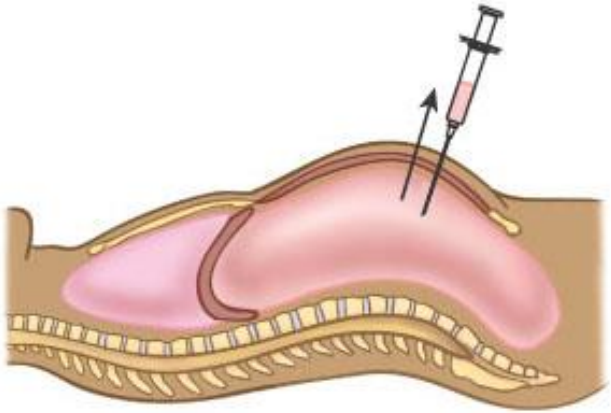

Paracentesis Needles
Parazentesenadein
Agujas Para Paracentesis

10

BARON
49.0445.00 ø 1.0 x 75 mm
49.0449.00 ø 1.5 x 75 mm
49.0453.00 ø 2.0 x 75 mm

WULLSTEIN
49.0456.16
16 cm 1.5mm ø

WULLSTEIN
49.0460.16 1.5 mm ø
49.0464.16 2.0 mm ø
16 cm

ROSEN
49.0468.00 ø 0.70 x 80 mm
49.0472.00 ø 0.90 x 80 mm
49.0476.00 ø 1.2 x 80 mm

ROSEN
49.0481.00 ø 0.70 x 65 mm
49.0485.00 ø 0.90 x 65 mm
49.0489.00 ø 1.2 x 65 mm

ZÖLLNER
49.0492.00 0.5 mm ø
49.0496.00 0.7 mm ø
30 mm

ZÖLLNER
49.0501.00
0.7 mm ø

Peritoneal Lavaj

- Hastanın bilinci kapalı olduğunda, yeterli abdominal muayene yapılamadığında, açıklanamayan hipotansiyon olduğunda, peritoneal irritasyon bulguları olduğunda yapılan bir yöntemdir.
- Bu işlem için önce mesane kateteri takılarak mesane boşaltılır.
- Lokal anestezi ile göbek altından küçük bir insizyon ile kateter yerleştirilir.

- Yetişkinde 1000cc, çocukta 20cc/kg serum fizyolojik periton boşluğuna verilir.
- Serum şişesi yatak seviyesinin altına indirilir ve sıvı dışarı alınır.
- Sıvı içerisinde 20 cc kan bulunması testi pozitif yapar.

Gelen sıvı;

- Koyu kırmızı veya koyu sarı renkte ise karaciğer
- Açık kırmızı ise dalak
- Kahve ve pis kokulu ise barsak
- Boza renginde ise mide yaralanmalarını düşündürür.

Parasentez ve peritoneal lavajın yapılamadığı durumlar;

- Aşırı abdominal distansiyon varsa
- Cerrahi insizyon nedbesi varsa
- Gebeliğin ilerlemiş aylarında
- Karında asit varlığı
- Multiple abdominal organ yaralanması varsa

Tanısal Laparoskopi

- Lokal anestezi altında yapılabilmektedir.
- Karın içi kanamalar, boş organ perforasyonları, intestinal nekrozlar belirlenebilir ve tedavisi mümkün olanlar aynı seansta tedavisi yapılmaktadır.

Labaratuar İncelemeleri

- Arter kan gazları
- Tam kan sayımı, hemoglobin
- Lökositoz
- Serum elektrolitleri, glikoz, amilaz, BUN
- İdrar analizi
- Karaciğer fonksiyon testleri, kanama pıhtılaşma zamanı, bilirubin düzeyleri

Radyolojik İncelemeler

- Abdominal radyografi
- Toraks filmi
- Ultrasonografi, tomografi

Abdominal Organ Travmaları

Mide Travması

- Abdomenin sol üst kadranında lokalize olmuştur.
- Büyük organ olduğu ve ön tarafta yer aldığı için penetran yaralanmaları sıktır.
- Yaralanmalarında en kolay tanı NG tüp takılarak mide içeriğinin inelenmesi ile koyulur.

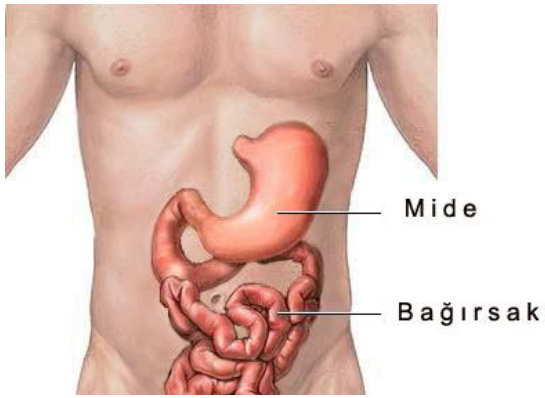



Duodenum Travması

- Abdominal travmalarda nispeten az yaralanan bir organdır.
- Daha çok yumruk, diz darbesi, direksiyonun sıkıştırması gibi karına direk gelen darbelerle meydana gelir.
- Rüptür ve intramural hematom olmak üzere iki çeşit yaralanması vardır.

- Belirtileri arasında rebound hassasiyeti vardır.
- Bu hassasiyet erken ortaya çıkarsa tanı koymak kolaylaşır.
- %25’inde retroperitoneal alanda perforasyon olduğu için karın bulguları geç çıkar ve bu da tanı koymayı zorlaştırır.

İnce Barsak Travması

- Penetran abdominal travmalarda batın içinde önemli bir yer tuttukları için çok sık yaralanırlar.
- Kontüzyon, perforasyon, intramural hematom şeklinde yaralanmalar olur.
- İlk 6 saatte müsküler kontraksiyon nedeni ile karın içi kontaminasyon az olur.
- Fakat spazmın çözülmesiyle karın içi ani olarak kontamine olur ve karın bulguları ortaya çıkar.

Kolon Travması

- Kolonlar karın içinde iyi korunan lokalizasyonlarından dolayı, ince barsaklara oranla daha az yaralanırlar.
- %95 penetran ve%5'i künt travmalardır.
- Tanıya yönelik çalışmaların %0.2-0.8'inde kolorektal yaralanmalar meydana gelebilir.
- Zor pelvik diseksiyonlarda adezyonlar ayrıştırılırken olabilir.
- Bakteri içeriği çok zengin olduğu için kısa sürede şiddetli peritonit meydana gelir.

Dalak Travmaları

- Dalak diyafragmanın altında 9.ve 11. kostaların arkasında lokalizedir.
- %50’si trafik kazaları nedeniyle meydana gelir.
- %70’i kafa, toraks ve ekstiremite travmaları ile birliktedir.
- Mide, diafragmatik fıtık gibi ameliyatlar sırasında yaralanacak kadar nazik bir organdır.

- Karın ağrısı, sol kürek kemiği bölgesinde ağrı olabilir.
- Hipovolemik şok belirtileri olabilir.
- Hassasiyet daha çok sol üst kadranadır.

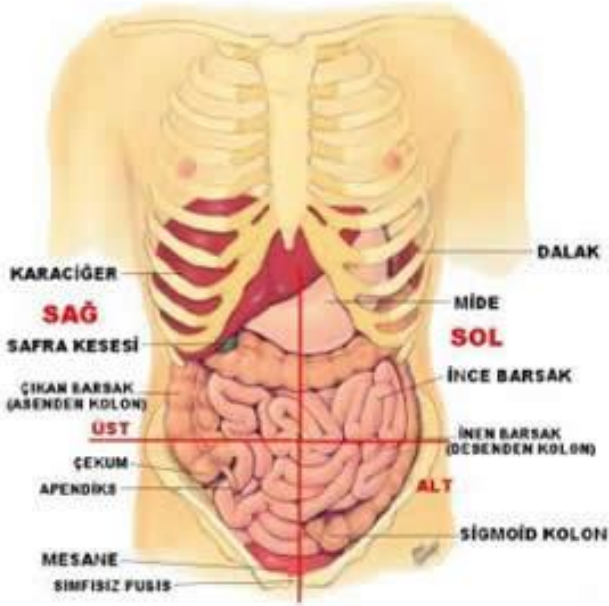

Karaciğer Travması

- Sağ üst kadranda vücudun en büyük içi dolu organıdır.
- Kapladığı alanın büyük olması ve ön tarafta yer alması nedeniyle künt ve penetran travmalarda en sık yaralanan organdır.
- Bu organın çok damarlı olması, travmalarında kısa sürede hipovolemik şok gelişimine neden olabilir.
- Hipovolemik şokun yanı sıra pıhtılaşma bozukluklarına neden olur
- Tanı tomografi ve laparotomi ile koyulur.

Pankreas Travması

- Pankreas karaciğer ve midenin arka altında ve peritonun arkasındadır.
- Retroperitoneal yerleşimli bir organ olduğu için yaralanmaların geç döneminde karın bulguları verir.
- Genellikle karın içinde diğer organ yaralanmaları ile bulunur. Bu da mortalite ve morbiditeyi arttırır.
- Diğer organlara göre daha nadir yaralanan bir organdır.



Laparotomi Endikasyonları

- Bütün karında yaygın ağrı
- Tekrarlayan bulantı-kusmalar
- Epigastrium ve üst kadranda hassasiyet
- Rebound bulgusu
- Vakaların %80’inde kanda amilaz ve lipaz yükselir

Acil Bakım

- Acil tedavi ve bakımında laparotomi yapılır. Bunun amacı;
- Kanamanın kontrolü
- Organın istirahate alınması
- Nekrotik dokuların debritmanı
- Pankreas enzimlerinin GI sisteme akışını sağlamak
- İlave organ yaralanmaları varsa onların tedavisini sağlamak

Üriner Sistem Travmaları

Böbrek Travması

- Retroperitoneal bölgededir.
- Çok iyi kanlanan ve korunan organlardır.
- Penetran yaralanmalarda böbrekle birlikte başka organlar da zarar görür.
- Hematüri böbrek yaralanmasını düşündürür.

Mesane ve Üretra Travması

- Pelviste simfizis pubisin hemen arkasındadır.
- Künt ve penetran travmaları rüptür ile sonuçlanır.
- İdrar çevre dokulara yayılır.
- Mesane travmaları mesane dolu ise genelde rüptür ile sonuçlanır.

Abdominal Yaralanmalarda İlkyardım

Künt yaralanmalarda;

- Kusma olasılığına karşı uyanık olunur(kusma olasılığına karşı hasta yan yatırılabilir).
- Çevre güvenliği sağlanır ve gerkiyorsa temel yaşam desteği sağlanır.
- Şoka karşı hazırlıklı olunur. Damar yolu açılır ve kristalloid solüsyonlar verilir.

Abdominal Yaralanmalarda İlkyardım

- Ağrının yeri, şiddeti, tipi ve süresi kaydedilir.
- Ağrı kesici verilmez (teşhis koymayı engelleyeceği için)
- Ağızdan yiyecek veya içecek kesinlikle verilmez
- Karın üzerine sıcak uygulama (sıcak su termoforu, ısıtılmış ütü, vb) kesinlikle yapılmaz.
- En yakın sağlık kuruluşuna götürülür.

Açık batın yaralanmalarında;

- Hasta sırtüstü yatırılır. Yara çevresi antiseptikle iyice silindikten sonra yara ağzı ucuca getirilerek üzeri steril gazlı bezle kapatılır ve hastaneye götürülür.
- Eğer iç organlar dışarı çıkmışsa, içeri sokulmaya çalışılmaz. Yara üzerinde toplanır, ılık ve nemli steril gazlı bezle örtülür ve aşağıda bahsedilen pozisyonlardan biri verdirilerek hastaneye götürülür.

- **Yara vücut eksenine paralelse** (yukarıdan aşağı doğru ise): hasta sırtüstü yatırılır ve **bacaklar dümdüz uzatılır**.
- **Yara vücut eksenine dikse** (sağdan-sola/enlemesine ise): hasta sırtüstü yatırılır ve **bacaklar dizden bükülerek**mümkün olduğunca karna doğru çekilir.
- Batına saplanmış bir cisim varsa kesinlikle çıkarılmaya çalışılmaz.

Abdominal Travmalarda Acil Bakım

- Abdominal travmalarda öncelikle triyaj çalışması yapılarak hastalar şöyle sınıflandırılır;

1. İleri yaşam desteği ve derhal acil girşim gerektirenler
2. Cerrahi girişim gerektirebilecek olanalar
3. İzlenmesi gerekenler
4. Yaşamından umut kesilenler

- CAB değerlendirmesi yapılır ve gerekirse destek sağlanır.
- Şok belirti-bulgularına karşı dikkatli olunur.
- Mesaneye kateter yerleştirilerek, idrar analizi için örnek alınır. Saatlik idrar miktarı izlenir. Ancak üriner sistem yaralanmasından şüpheleniliyorsa filmler çekilmeden mesane kateteri uygulanmamalıdır.
- Oksijen verilir.
- İki damar yolu açılarak IV sıvı tedavisine başlanır. Gerekirse santral venöz kateter takılmalıdır.
- Yaşam bulguları izlenir.

- NGT takılır mide içeriği aspire edilir ve bu sıvıların analizi yapılır.
- Labaratuar incelemeleri için kan örnekleri alınır.
- Abdominal filmler çekilmesi için hazırlıklı olunur.
- Hematüri varsa IV piyelografi için hazırlık yapılır.
- Bulantı-kusma açısından hasta takip edilir.
- Halsizlik, yorgunluk, laterji, hematemez, melena açılarından hasta takip edilmelidir.

- Hastaya kesinlikle oral hiçbir şey verilmez.
- Bu hastaların genel durumları her an değişebileceğinden ve hemen cerrahi müdahaleye alınabileceğinden, tüm işlemler yapılırken aynı zamanda pre-op hazırlıkları da yapılmalıdır.

Genel olarak hasta ve ailesine psikolojik destek sağlamak ihmal edilmemelidir.

Hastalara hastaneden ayrılmadan önce kanama belirti ve bulguları ile ilgili bilgilendirilmelidirler;

- Lokalize ya da genel abdominal ağrı
- Omuz travması ile ilişkili olmayan omuz ağrısı
- Halsizlik, yorgunluk, laterji yavaş kan kaybını gösterir
- Nedeni açıklanamayan ateş
- Sürekli bulantı-kusma
- Hematemez, melena; künt abdominal travmalardan haftalar sonra kanamalar oluşabilir

Bu belirti-bulguların bir ya da bir kaçının varlığında hastaya acil bölüme gelmesi söylenir.

Akut Batın

- Bu terim, karın boşluğunu çevreleyen periton zarının akut iritasyonu (tahriş olması nedeniyle uyarılması) sonucu ortaya çıkan belirti ve bulguların tümü için kullanılmaktadır.
- Periton zarının iritasyonunun nedeni, karındaki bir yaralanma olabileceği gibi, yaralanma olmaksızın içorganların hastalıkları da olabilir.
- Akut karın, genellikle, aniden ortaya çıkan ve çabuk ilerleyen bir sorundur.
- Çok acil (urgent) veya acil tedaviye gereksinim vardır. Bu tedavi ameliyat da olabilir.

Belirti ve Bulgular

- Bölgesel ve/veya yaygın ağrı vardır
- Yansıyan ağrı olabilir
- İştahsızlık, bulantı, kusma
- İleus (Barsak paralizi)
- Sıvı kaybı(dehidratasyon)
- Hasta genelde sessizdir ve ağrı nedeniyle hareket etmekten kaçınır, dizlerini karnına çekerek ve kıvrılarak yatar
- Hızlı ve yüzeysel solunum (taşipne); dispne
- Taşikardi
- Düşük kan basıncı (hipotansiyon)
- Karında yerel veya yaygın hassasiyet
- Gergin karın
- Vücut ısısında artış
- Konstipasyon (kabızlık)

Akut Batında Hemşirelik Bakımı

- Akut batın çeşitli hastalıklara bağlı olarak gelişebilecek bir tablodur.
- Hastaya kesinlikle analjezik, antibiyotik verilememelidir.
- Bu hastalarda kusma sık görüldüğü için aspire etmemesi için yan yatırılmalıdır.
- Kesinlikle sıcak ya da soğuk uygulama yapılmamalıdır.
- Kesinlikle lavman uygulanmamalıdır.
- Oral hiçbir şey verilmemelidir.

- Hasta aniden cerrahi girişime alınabileceği için ameliyat öncesi hazırlığı yapılmalıdır.
- Şok tablosu yönünden gözlem yapılmalıdır.
- Ağrı solunumu güçleştirdiği için oksijen verilebilir.
- NGT takılmalı ve içeriği kontrol edilmelidir.
- Üretral kateter uygulanmalı ve AÇT takibi yapılmalıdır.
- Hastaya rahat pozisyon verilmelidir.
- Yapılan uygulamalar ile ilgili açıklama yapılmalıdır.



Haftanın Özeti

Abdominal ve üriner bölge travmalarında acil tedavi ve bakımdan bahsedildi.



İSTANBUL GELİŞİM ÜNİVERSİTESİ

Soru ve Öneriler

Penetran abdominal travmalarda acil tedavi ve bakım nasıl olmalıdır?

Üriner bölge travmalarında acil tedavi ve bakımdan bahsedinz.

Akut batın belirti ve bulguları nelerdir?



İSTANBUL GELİŞİM ÜNİVERSİTESİ

Önerilen Haftalık Çalışmalar

Konunun tekrarını yapınız.



İSTANBUL GELİŞİM ÜNİVERSİTESİ

Başvurulan Kaynaklar

Şelimen D (ed), Kuğuoğlu S, Aslan FE, Olgun N. Acil Bakım, Yüce Yayım, 2004.

Harrison's Prıncıples of Internal Medıcıne (2018), Çev: A. Cengiz, M. İçeren,

Şelimen D, Özşahin A, Gürkan A, Taviloğlu K (ed). Hemşire ve Teknisyenlere Yönelik Travma ve Resüsitasyon Kursu Kitabı.Kaptan G, Dedeli Ö (2012).

Teoriden Uygulamaya Temel İç Hastalıkları Hemşireliği. İstanbul Tıp Kitabevi, İstanbul.

Bayraktar H (ed), Elmaskaya A, Konuşkan M. Uygulamalı İlkyardım Rehberi,Yücel Ofset Matbaacılık.

Teşekkürler